Lane Medical Library

Aus der chirurgisch-orthopädischen Universitätsklinik und -poliklinik an der Charité von Prof. Dr. med. H. Gocht, Berlin

BEITRAG ZUR FRAGE DER OPERATIVEN BEHANDLUNG DER KNÖCHELBRÜCHE

INAUGURAL-DISSERTATION

zur Erlangung der Doktorwürde an der hohen medizinischen Fakultät der Universität Berlin

Vorgelegt von Dr. Ernst-Ewald Bauke aus Bad Altheide

Tag der Promotion: 8. Feb. 1939

16 2

Meinem lieben Vater in
Dankbarkeit gewidmet

Gedruckt mit Genehmigung
der
Medizinischen Fakultät der Universität Berlin

Dekan: Prof. Dr. Friedrich.
Referent: Prof. Dr. Gocht.

Allgemeiner Teil

Digitized by the Internet Archive
in 2026

VOBACHDRUCK

https://archive.org/details/IA40154013_0151

Im Bereiche der unteren Extremität sind die häufigsten und daher auch praktisch die wichtigsten Frakturen die Knöchelbrüche. Sie sind selten kompliziert und verdanken ihre Entstehung in der überwiegenden Mehrzahl der Fälle indirekter Gewalteinwirkung. Im Gegensatz hierzu sind die Frakturen des oberen Drittels der unteren Extremität meist auf ein umschrieben angreifendes direktes Trauma zurückzuführen (Matti[1], Hohenegg-Payr[2], Helfferich[3] u. a.).

Man ist heute durch umfangreiche experimentelle Untersuchungen an der Leiche ausführlich und weitgehend über den Entstehungsmechanismus der Malleolarfrakturen orientiert (Bonnet, Dupuytren[4], Tillaux, Hönigschmied[5]), so daß es umgekehrt möglich ist, aus dem typischen Verlauf der Bruchlinien bei den einzelnen Formen der Knöchelbrüche Rückschlüsse auf den Hergang des betreffenden Unfalls zu ziehen.

Die Malleolarfraktur ist in der Regel die Folge einer die physiologischen Grenzen überschreitenden Beanspruchung des oberen Sprunggelenkes, der Articulatio talocruralis, des Fußgelenks im engeren Sinne. Dieses stellt funktionell-mechanisch betrachtet, ein modifiziertes einachsiges Scharniergelenk dar, dessen Bewegungsmöglichkeit um eine durch die Malleolengabel und die Talusrolle zu legende horizontale quere

---

[1] Matti, Die Knöchelbrüche und ihre Behandlung. Bd. II. Aufl. 1922. Jul. Springer, Berlin, pag. 843.

[2] Hohenegg-Payr, Lehrb. d. spez. Chir. Urban & Schwarzenberg, Berlin. Bd. II, pag. 943.

[3] Helfferich, Frakt. u. Luxat. München, Lehmann. 1910. pag. 353.

[4] Mem. sur la fracture de l'éxtremité inf. du peroné. Ann. méd. chir. des hôp. Paris 1819.

[5] Leichenexperimente über d. Zerr. der Bändersprunggelenke, mit Rücksicht auf die Entstehung d. indirekten Knöchelfraktur. Deutsche Zeitschr. f. Chir. 1877. Bd. 8.

Achse besteht, während seitliche Drehbewegungen um eine zu dieser senkrechten vertikalen Achse so gut wie nicht ausführbar sind.

Von statischen Gesichtspunkten aus gesehen, erscheint das Talocruralgelenk als einheitliches Hebelsystem, dessen beide Arme in bezug auf ihre Länge von besonders großer Ungleichheit sind. Während der distale, kurze Hebelarm durch den Fuß gebildet wird, wirkt als langer Schenkel nicht nur die proximal folgende gesamte untere Extremität, sondern auch in deren Verlängerung der ganze Oberkörper.

Da nun die Physik lehrt, daß Gleichgewicht in einem Hebelsystem dann besteht, wenn Kraft und Last sich umgekehrt wie die Hebelarmlängen verhalten, bedeutet dies hier, daß eine am langen Schenkel angreifende Last, als welche hier in erster Linie das Körpergewicht interessiert, in der Lage ist, bei Störungen des Gleichgewichts auf den Fuß sehr gesteigerte Hebelwirkungen auszulösen.

Diese indirekte, übertragene Kraft muß zwangsläufig das Sprunggelenk schwer schädigen, sobald der Fuß in irgendeiner Weise an der normalen Abwicklungsmöglichkeit von seiner Unterlage gehindert ist.

Ist diese Voraussetzung gegeben, wie so häufig beim Sturz des Körpers infolge Verfangens in Unebenheiten des Bodens (Steine, Löcher u. a.), in Ranken, Balken, Strauchwerk, beim Schneeschuhlauf, Schlittschuhsport, Hängenbleiben im Reitbügel beim Sturz, ferner beim Ausgleiten auf vereisten oder schlüpfrigen Flächen, kurz, bei unzähligen Unfallsmöglichkeiten, so wird die Elastizitätsgrenze des Kapselband- und knöchernen Stützapparates des Gelenkes überschritten, es resultiert das klinische Bild der Knöchelverrenkung und der Malleolarfraktur in allen seinen Variationen.

Es hat sich nun für die Praxis als ungemein zweckmäßig erwiesen, diese Sprunggelenkstraumen nach ätiologischen Gesichtspunkten zu klassifizieren, d. h. je nach der Richtung, in welcher die Hebelkraft angegriffen hat oder, was gleichbedeutend ist, nach der der Sturz stattfand.

Wir unterscheiden demnach Knöchelbrüche durch forcierte

1. Abduktion,
2. Adduktion,
3. Pronation,
4. Supination,
5. Hyperflexion,
6. Hyperextension,
7. Rotation.

Es ist ohne weiteres verständlich, daß Übergänge der einzelnen Gruppen häufig und fließende sind, ja, daß Kombinationsformen in praxi die Regel bilden. So ist z. B. die Abduktionsfraktur oft gleichzeitig mit einer Pronations- und Einwärtsrotationskomponente, der Adduktionsbruch mit Supination- und Auswärtsrotation verbunden.

Andere Einteilungsmaximen unterscheiden in Verrenkungsbrüche (Strohmeyer) und Verstauchungsbrüche (v. Burckhardt), wobei unter ersteren eine Fraktur mit gleichzeitiger Luxation, bei der letzteren nur eine Distorsion, ein gewaltsames Auseinandertreiben der Knöchelteile verstanden wird.

Abzutrennen von den eigentlichen Knöchelbrüchen ist die supramalleolare Fraktur[1]; wenn sie auch bei manchen Distorsionsbrüchen mit den typischen Malleolarfrakturen zuweilen kombiniert ist, zeigt sie doch von ihnen in mancher Hinsicht verschiedene Abweichungen.

1. Für die Abduktionsfraktur, welche die häufigste Form des Knöchelbruches darstellt, ist charakteristisch, daß der innere Malleolus in der Nähe seiner Basis abgerissen wird (Rißfraktur), da die physiologisch etwa 10 Grad betragende Abduktionsknickung des Fußes zum Unterschenkel gewaltsam übersteigert wird, während bei stärkerer Krafteinwirkung die Fibula nach der klassischen Anschauung (Wittek[2]) an ihrer schwächsten Stelle, d. i. etwa 5 cm oberhalb der Knöchelspitze, zuweilen auch weiter unten einknickt beziehungsweise unter dem Druck der Talusrolle abgeschert wird und dabei in der

[1] Garré-Borchardt, Lehrb. d. Chir. Leipzig, Vogel. 1928. pag. 591.
[2] Bruns Beiträge z. klin. Chir. 1905. Bd. 46.

Richtungslinie der Architektonik ihrer Knochenbälkchenstruktur bricht.

Ausnahmsweise ist bei dieser auch „typischer" oder auch Dupuytrenscher Knöchelbruch genannten Abduktionsfraktur die Absprengung eines keilförmigen Stückes der äußeren Tibiakante beobachtet worden, des sogenannten „dritten oder Volkmannschen Fragmentes" (Dupuytren)[1].

2. Bei der weniger häufigen Adduktionsfraktur, die, wie erwähnt, meist unter kombinierter Einwirkung von Adduktion und Supination zustande kommt, wird durch die enorme Anspannung der lateralen Bänder, insbesondere des lig. talofibulare meist ein verschieden großes Stück des Malleolus lat. abgerissen. Die Bruchlinie verläuft bei reiner Einwärtsknickung des Fußes mehr waagrecht und tiefer als bei der Abduktionsfraktur, meistens etwa in Höhe der Gelenkspalte.

Der innere Knöchel wird, da er mehr abgeschert als abgerissen wird, mit einer im Gegensatz zur Abduktionsfraktur schrägen Bruchlinie frakturiert (vgl. Fig. 2, pag. 33).

3. Die durch übermäßige Pronation resultierende Knöchelfraktur bietet im großen und ganzen das Bild des Abduktionsbruches. Zuweilen ist für sie jedoch eine etwas mehr sagittal gestellte Bruchlinie am malleolus lat. fib. charakteristisch. Das lig. collat. med. sive deltoides hält vermöge seiner Stärke auch den schwersten Belastungen stand, eher reißt es den malleolus med. waagrecht ab.

4. Die Supinationsfrakturen sind wegen ihrer relativen Seltenheit praktisch weniger wichtig.

5. und 6. Dasselbe gilt von den Hyperflexions- und Hyperextensionsbrüchen.

7. Eine weitere Form von Knöchelbrüchen kommt durch Auswärtsrotation zustande. Während man sie früher auch Eversionsfraktur nannte, werden sie jetzt besser nach dem Vorschlage von Fischer und Borchardt[2] als Laterorotations-

---

[1] Vgl. Anm. 4, pag. 5.

[2] Chir. d. Fußgelenkes u. d. Fußes. Handb. der prakt. Chir. 1914. Bd. 5. 4. Aufl.

brüche bezeichnet. Man beobachtet sie häufig bei Rodelverletzungen und bei Reitern, die im Fallen mit dem Fuß im Steigbügel hängen blieben. Diese Knöchelverletzungen sind durch weitgehende Dislokation des distalen Fragmentes nach hinten und außen gekennzeichnet. Synonym mit ihnen sind meist die sogenannten Torsionsbrüche, bei welchen die Fibula eine hierfür typische, mehrere Zentimeter oberhalb der Höhe der Talocruralgelenkspalte verlaufende Bruchlinie aufweist. Auch bei ihnen kommen Abrißfrakturen an der lateralen vorderen Tibiakante, die sogenannten „dritten Fragmente" (vgl. Fig. 1, pag. 33) vor.

Sehr selten beobachtete Verletzungen stellen verschiedene Formen von frontal und sagittal gestellten Lamellenabrißfrakturen an der Fibulaspitze vor, welche durch extreme Adduktion des Fußes entstehen, und schließlich sei noch der sogenannten Stauchungs- und Meißelfrakturen Erwähnung getan, bei welchen an der vorderen wie hinteren Tibiakante wechselnd große Fragmente abgestemmt werden können, bei denen aber auch die Tibiakante Stücke des Talus herausbrechen kann, ja, bei denen sich sogar der Talus zwischen Tibia und Fibula eingeklemmt finden kann[1].

Für die Behandlung der Knöchelbrüche ist es grundsätzlich wichtig, daß es sich um Gelenkbrüche handelt, also um Frakturen, bei welchen die Bruchlinie ins Gelenk verläuft, d. h. von der Gelenkkapsel noch einbegriffen wird, eine Komplikation, die den Arzt vor die schwersten Aufgaben stellt. Kaum eine andere Verletzung hat so zahlreiche schlechte Behandlungserfolge aufzuweisen wie die Knöchelbrüche. Die zu lösende Aufgabe muß nicht nur die Konsolidation der Fraktur, sondern gleichzeitig und nicht minder wichtig die Erhaltung beziehungsweise Erzielung eines gut beweglichen Gelenkes sein. Zu allererst ist vor jeder anderen Maßnahme die peinlichst genaue Richtigstellung der Bruchstücke notwendig bei gleichzeitiger exakter Reposition einer mit der Fraktur in der

[1] Matti, Die Knochenbrüche u. ihre Behandlung. 1922. pag. 854.

überwiegenden Anzahl der Fälle verbundenen Luxation. Hierbei ist auch auf das häufig gleichzeitige Vorhandensein eines Kapselrisses zu achten, da solcher bei ungenügender Reposition im Gelenk später zu unphysiologischen Bewegungsmöglichkeiten Veranlassung geben kann. Ist die Reposition, wenn nötig, in Narkose vorgenommen, so ist es von größter Wichtigkeit, daß der Fuß inklusive des Unterschenkels in korrekter Stellung gelagert beziehungsweise fixiert wird, und zwar so, daß er später mit normal gestellter Gehfläche den Boden berührt, um die sonst leicht eintretenden weiter unten zu besprechenden funktionellen Gelenkschädigungen zu verhüten. Dieses Ziel suchte man früher nahezu ausschließlich durch den als fast vollkommen gerühmten zirkulären Gipsverband nach Billroth[1] [2] zu erreichen. Doch so ausgezeichnete Dienste er für den Transport frisch Verletzter leistet, entspricht er unseren heutigen Anforderungen in bezug auf das funktionelle Ergebnis nicht in allen Fällen. Besonderer Wert wurde früher auch darauf gelegt, den Fuß bei allen typischen Malleorlarfrakturen in einer wahren Varusstellung einzugipsen, um die vorhandene oder später drohende Valgusstellung zu kompensieren beziehungsweise zu verhindern. Dies ist nach der jetzt herrschenden Meinung der meisten deutschen Autoren weder notwendig noch gut[3], wenn nur die Reposition selbst exakt genug vorgenommen worden ist.

Lucas Championnière[4] und Bardenheuer[5] haben als erste den zirkulären Gipsverband verworfen und darauf hingewiesen, daß er einerseits eine sorgfältige Kontrolle verhindert, andererseits durch die vollkommene Ruhigstellung des Gelenkes zu Versteifungen und Atrophie sowohl der Weichteile wie der

---

[1] Billroth, Handbuch d. allg. Chir., Path. u. Therap. 1876. pag. 220.

[2] Hoffa, Ärztlicher Praktiker. 1897. pag. 14.

[3] Bardenheuer, Gräßner: Die Behandl. d. Frakturen. Bd. 1. 1910. pag. 173. — Bergemann, Beiträge zur klin. Chir. von Bruns. Bd. 71. — Helferich, Frakturen u. Luxation. 1910. pag. 360.

[4] Traitement des fractures sans appareil amovible. Revue de chirurg. Bd. 22. 1900. pag. 405.

[5] Vgl. Anm. 3.

Knochen führt, und endlich, daß er keine sichere Gewähr für Beibehaltung der korrigierten Stellung gibt. Trotzdem halten französische Chirurgen, wie Walther, Schwarz und Reynier[1], auch weiterhin an einer sehr langen, bis zu zwei Monate dauernden[2] Feststellung im Gipsverband fest.

Eine Durchsicht der neueren deutschen Literatur zeigt, daß die Mehrzahl der Autoren heute einen gefensterten, alle 8 Tage zu wechselnden Gipsverband nur unter der Voraussetzung genauester röntgenologischer Kontrolle entweder im Höchstfalle 14 bis 20 Tage liegen lassen[3], dann aber zu einer abnehmbaren Gipshülse, mobilisierenden Massage und passiven Bewegungsübungen mit Heißluftbädern übergehen, oder aber, wie Helfferich[4], Hohenegg-Payr[5] u. a., für die ersten Tage einen Schienenverband, wieder andere zunächst einen auf dem Prinzip der beschränkten Feststellung des Talocruralgelenkes beruhenden Heftpflasterzugverband nach Lexer[6] bevorzugen.

Auch Gehgipsverbände nach Fränkel[7] ermöglichen sofortige Bewegungsbehandlung. Wie schon oben erwähnt, ist der Fuß nach einem Knöchelbruch, besonders nach der so häufigen Abduktionsfraktur (Fig. 1, pag. 33), leicht geneigt, eine Valgusstellung einzunehmen. Zu ihrer Verhütung wird auch heute noch der alte Dupuytrensche Schienenverband erfahrungsgemäß am zweckmäßigsten angewandt[8]. Man legt hierzu an die innere Seite des Unterschenkels eine gepolsterte, über den Fuß hinausreichende Schiene derart an, daß mit mehrfachen Bindentouren sowohl der Unterschenkel wie der Fuß fixiert

---

[1] Sur les fractures bimall. Soc. de Chir. de Paris. 1906. Bd. 32, pag. 927, 938, 1042.

[2] Mally und Richon, Fractures de Dupuytren. Revue de Chir. Bd. 26. pag. 377.

[3] Garré-Borchardt, Lehrb. d. Chir. 1918. pag. 594. — Handbuch für Unfallerkrankungen von Thiem, Stuttgart 1898.

[4] Helfferich, Frakturen und Luxation. 1910. pag. 362.

[5] Payr, Lehrb. d. speziellen Chir. 1928. pag. 314.

[6] Lexer, Zur Behandlung d. Knochenbrüche. Münchner med. Wochenschrift. 1900. Nr. 12, pag. 593.

[7] Deutsche med. Wochenschr. 1908. Nr. 40. Vereinsbericht.

[8] Vgl. Anm. 4, pag. 5.

werden kann. Hierdurch wird eine Verschiebung des Fußes nach außen in Valgusstellung völlig unmöglich.

Andere deutsche Autoren erreichten unter Umgehung des Gipsverbandes sehr gute Heilungs- und Funktionserfolge bei Knöchelbrüchen durch die Nagelextension nach Steinmann[1] und Anschütz[2] oder durch Anlegung des Zugverbandes nach Rücker[3].

Bei allen diesen Behandlungsformen ist die Bedingung, daß der Patient sich in stationärer Beobachtung befindet, eines der Hauptmomente zur Erzielung eines guten Erfolges. Ergibt doch eine Zusammenstellung von Molineus[4], daß bei ambulanter Behandlungsform nur ein Drittel der Fälle völlig ausheilte bei einer durchschnittlichen Krankheitsdauer von 1 bis 2 Jahren.

Trotz aller dieser auf Grund eines großen und umfassenden Erfahrungstatsachenmaterials ausgebildeten Behandlungsformen des frischen Knöchelbruches, kommt es doch namentlich bei einer nicht unwesentlichen Anzahl von Abduktionsfrakturen vor, daß nach erfolgter, möglichst exakter Reposition und Fixation bei der nach etwa 6 bis 8 Tagen vorzunehmenden Röntgenkontrolle festzustellen ist, daß auf diesem unblutigen Wege entweder keine Stellungsverbesserung zu erzielen gewesen ist oder daß die Stellung der Bruchflächen zueinander[5] sich wiederum so ungünstig verändert hat, daß eine schlechte Funktion des Gelenkes vorauszusehen ist.

In diesem Fall ist unbedingt die blutige Operation indiziert[6], und zwar ist z. B. bei einer einfachen Abrißfraktur des Malle-

---

[1] Steinmann, Funktionelle Behandlg. d. Knochenbrüche und Gelenkverletzungen. Enke, Stuttgart. 1909.

[2] Anschütz, Erfahrungen mit der Nagelextension. Deutsche Zeitschr. f. Chir. 1909. Bd. 101.

[3] Zentralblatt f. Chir. 1910. Nr. 4.

[4] Molineus, Über d. Endresultat b. Knochenbrüchen. Deutsche Zeitschr. f. Chir. 1912. Bd. 120.

[5] Um Täuschungen auszuschließen, ist es unbedingt nötig, die Röntgenkontrolle durch Aufnahmen in frontaler und sagittaler Richtung vorzunehmen.

[6] Matti, Die Knochenbrüche und ihre Behandlung. Berlin, Springer. 1922. pag. 864.

olus medialis, wie sie bei dem unten besprochenen Fall vorlag, die Methode der Wahl die Annagelung des distalen Bruchstückes.

Die Einführung dieser Methode verdanken wir Dieffenbach. Wie er selbst angibt, wurde er durch Tierexperimente, die von ihm und von Duhamel, Troja, Meding, Mischer und Flourens ausgeführt worden waren, dazu angeregt, die Fixation der Bruchstücke durch Annagelung mit Elfenbeinstiften zu erzielen. Er beobachtete, daß der Organismus daraufhin mit einer lokalen Entzündung und Knochenneubildung reagiert.

Später wurde die Dieffenbachsche Methode von Bidder[1] modifiziert. Es ist interessant, daß bei dieser Methode beobachtet wurde, daß im Anschluß an einen entzündlichen Prozeß die Elfenbeinstifte zuweilen arrodiert, ja resorbiert werden, zuweilen sich auch noch nach Jahren unverändert vorfinden[2].

Heute verwendet man zu der Fixation kleiner Abrißfragmente in erster Linie silberne Nägel oder Schrauben[3]. Besonders empfehlenswert ist die sogenannte temporäre subkutante Nagelung. Die Nägel werden nur so weit in den Knochen eingetrieben, daß ihre Köpfe dicht unter der Haut liegen. Nach erfolgter Konsolidation können sie dann von einer kleinen Inzision aus leicht nach etwa 10 bis 14 Tagen entfernt werden.

Eine weitere Methode, die sich jedoch nur bei größeren Fragmenten und zur Vermeidung der Ausbildung eines Schlottergelenkes eignet, ist die Umschlingung der Bruchstückenden mit Draht nach Lambotte[4].

Bei allen diesen Operationen ist auf peinlichste Asepsis zu achten, da nach ihnen mehrere Fälle von Erysipel, Phlegmonen und Pyämie vorgekommen sind[5].

---

[1] Bruns, Archiv f. clin. Chir. Bd. XVIII, pag. 622.

[2] Bidder, vgl. Anm. 1. — Billroth, Archiv f. clin. Chir. Bd. II, pag. 121. — Köllicker, med. chir. Transact. Vol. 47, pag. 103. — Stanley 1851, Lancet. Vol. II, pag. 344.

[3] Langenbeck, Deutsche Clinik. 1855. pag. 314.

[4] Lambotte, Chir. opérativ des fractures. Paris 1913.

[5] Billroth, Archiv f. clin. Chir. Bd. 10, pag. 761.

Zusammenfassend sei zur Erreichung eines vollen funktionellen Erfolges bei der Behandlung der Knöchelbrüche betont, daß mit Rücksicht auf die schädigenden Einwirkungen der Immobilisation nach der Redression die Anlegung eines Gipsverbandes zeitlich so kurz wie möglich bemessen wird, ja, daß auf ihn, sobald es irgend angängig, ganz verzichtet wird. Es ist selbstverständlich, daß unter keinen Umständen eine Knöchelfraktur vor Ablauf der fünften Woche[1] irgendwie größerer Belastung ausgesetzt werden darf.

Aus der Vielheit der bei der Behandlung und Heilung der Malleolarfrakturen zu beobachtenden Forderungen und Gesichtspunkte ist es erklärlich, daß ihre strikte Durchführung nur sehr schwer möglich ist.

Die schlimmste Folge der Malleolarfraktur ist seine deforme Heilung, meist eine Konsequenz zu frühzeitiger Belastung ohne entsprechende Nachbehandlung. Besonders in ambulanter Praxis sehen wir nur allzuoft, sich einen sekundären Knickfuß ausbilden, der gewöhnlich mit sukzessiver Auswärtsrotation und der Entstehung des sogenannten traumatischen Plattfußes verbunden ist. Nicht weniger häufig sind hochgradige Gelenkversteifungen, welche mit fixierter Equinusstellung kombiniert sind, eine Folge vernachlässigter Nachbehandlung des Knöchelbruches. An der Berliner orthopädischen Universitätsklinik wird zur Nachbehandlung eine Einlage angefertigt, diese mit einem seitlich bis unterhalb des Knies heraufgehenden Schienchen starr verbunden, und nun mit einem breiten Lederriemen von der anderen Seite der Einlage her über den Fußrücken hinweg die gewünschte Stellung des Fußes auch bei Belastung erhalten. Die Lage des Schienchens ist gegen Knickfuß lateral, gegen Klumpfuß medial anzubringen.

Auf sekundäre Gelenkschädigungen sind auch Fußdeformitäten, wie Hacken-, Hohl- und Klumpfüße, zurückzuführen.

---

[1] Matti, Die Knochenbrüche u. ihre Behandlung. Berlin, Springer 1922. pag. 866. Bd. II.

Bei Schrägstellung der Talus-Tibiagelenkfläche als Endresultat der konservativen Behandlung sehen wir heute die Indikation zu operativem Eingreifen, und zwar zur supramalleolaren Osteotomie; stehen jedoch im Vordergrund des klinischen Befundes im Röntgenbild arthritische Veränderungen im unteren Sprunggelenk, die mit Einschränkung und Schmerzhaftigkeit der Pro- und Supination im Fuß verbunden sind, so raten wir dem Patienten, sich mit einer gutgearbeiteten Plattfußeinlage im Schnürschuh und eventuell stützenden Metallschienen zu behelfen.

Immerhin muß festgestellt werden, daß durch die oben skizzierte moderne Therapie, insbesondere durch die genaue und häufige Röntgenkontrolle, welche uns erst die rechtzeitige Indikationsstellung eines eventuell nötig werdenden operativen Einschreitens ermöglicht hat, diese groben posttraumatischen Fußveränderungen heute relativ seltener geworden sind.

Trotz alledem ist es auch jetzt noch nicht in allen Fällen möglich, leichtere Beschwerden, wie Kapselschrumpfungen, mehr oder minder schwere progrediente Arthropathien und Fälle von Arthritis deformans und andere, auf Kontusionsbeschädigungen des Gelenkes beruhende Funktionsstörungen bei unseren Kranken zu verhindern, selbst bei Anwendung sämtlicher uns zur Verfügung stehender therapeutischer und diagnostischer Mittel. Selbst bei glatter Heilung und einem beschwerdefreien jahrelangen Intervall können wir trotz sorgfältigster orthopädischer Überwachung und Behandlung das Auftreten arthritischer Gelenkveränderungen und ihre Konsequenzen nicht verhindern.

Als Beitrag und als Beleg hierfür möge folgender Fall dienen:

Spezieller Teil

Anamnese: Am 15. Oktober 1910 erlitt Frau G. bei einer Ballonlandung einen Knöchelbruch des linken Fußes. Die Patientin verhakte sich in den Sandsäcken der Gondel und kam nach links zu Fall.

Am 16. Oktober wurde festgestellt, daß es sich um einen unkomplizierten, einfachen medialen Knöchelbruch handelte. Dieser wurde in Narkose reponiert.

Am 18. Oktober wurde Röntgenbild Nr. I, pag. 34 (im Gipsverband) angefertigt.

Am 19. Oktober wurde, wie auch schon am 18. Oktober, durch Röntgenkontrolle festgestellt, daß die Stellung des abgerissenen Knöchelfragmentes ungünstig war. Durch Nagelung[1] gelang es, eine in prognostischer funktioneller Hinsicht ausgezeichnete Fragmentfixation zu erreichen.

Am 5. November wurde der Nagel entfernt, ein Schienenhülsenapparat fertiggemacht und angelegt.

21 Tage nach der Operation ist Patientin mit dem Apparat zu Fuß in das Theater gegangen. Dabei außer leichten Ermüdungsbeschwerden keinerlei Schmerzen. Apparat wurde vier Wochen getragen. Während dieser Zeit wurden viele gymnastische Übungen gemacht. Dann wieder mit normalem Stiefel gegangen.

Status präsens: Größe 1,71 m; Gewicht 1910: 145 Pfund; 1928: 160 Pfund.

Kräftiger Körperbau in gutem Ernährungszustand, Beschaffenheit der Haut blühend, Kräftezustand sehr gut. Übriger Körperbefund o. B. Untere Extremitäten: Vgl. Röntgenbild Nr. III, pag. 36.

---

[1] Vgl. Allgemeiner Teil, pag. 13.

Tonus und Kraft der Muskulatur sehr gut. Keine pathologischen Fußveränderungen, kein pes planus, valgus u. a., keine Varicen.

Größter Wadenumfang links 34 cm, rechts 35 cm.

Kniegelenk o. B., keine Geräusche. Kniegelenksumfang in Höhe der Condylen links 26 cm, rechts 25 cm.

Fußgelenk: Supination links stark eingeschränkt, bei Plantarflexion deutliches Knirschen und Reiben.

Dorsalflexion und Plaktarflexion eingeschränkt.

Fußgewölbe o. B.

Seit 1925 bei längerem Stehen (Plätten) besonders am nächsten Tage Schmerzen im Fußgelenk. In hohen Schuhen hat die Patientin keine Beschwerden, am geeignetsten sind Stiefel mit einer Absatzhöhe von $3^3/_4$ cm. Stöckelschuhe werden nicht getragen, da sie unangenehm empfunden werden. In absatzlosen Schuhen auf die Dauer ebenfalls nicht unerhebliche Ermüdung.

Bisherige Therapie: Bei Ermüdungs- und Beschwerdeerscheinungen Wickelungen, worauf stets die Beschwerden verschwinden.

Bei der kritischen Beurteilung dieses Falles steht die Auswertung sowohl der Röntgenplatten von 1910 wie die der jetzigen neuesten Aufnahme an erster Stelle.

In dem ersten Bilde[1], welches das verletzte linke Talocruralgelenk von vorn aus gesehen bei leicht angedeuteter Varusstellung im Gipsverband nach erfolgter sorgfältigster Redression zeigt, ist es deutlich zu erkennen, daß das abgerissene Fragment des Tibiaknöchels sich wohl im richtigen Niveau, jedoch um etwa 45 Grad oder noch mehr rotiert befindet, und zwar dergestalt, daß seine normal sagittal gestellte Breitseite mehr frontal steht. Hierfür spricht vor allem die auffällige Inkongruenz der Bruchflächen, zweitens der verhältnismäßig merkwürdig große und in bezug auf die Konturen anormale distale Fragmentschatten und endlich

[1] Vgl. pag. 34.

rückschließend auch die Tatsache, daß trotz aller exakten Redressierungsversuche noch immer eine derart starke Dislokation festzustellen ist.

Die Indikation zur operativen Fixierung mittels Nagelung[1] war mithin durchaus gegeben und nach den angeführten Gesichtspunkten[2] die Methode der Wahl.

Nach ihrer Durchführung bestätigte dann auch der Erfolg die Richtigkeit dieser Auffassung.

Diese zweite Röntgenaufnahme[3] zeigt das Sprunggelenk wiederum von vorn wenige Tage nach Entfernung der Nägel. Es ist evident, daß die Stellung des angenagelten Fragmentes weitgehend verbessert worden ist; die Callusbildung hat bereits eingesetzt, und die völlige und glatte Anheilung war als gesichert anzunehmen. In der Tat konnte sie nicht nur bei späteren Röntgenkontrollen beobachtet werden, sondern erschien auch durch die zugleich unter der übrigen orthopädischen Therapie erzielten außerordentlich weitgehenden Wiederherstellung der Gelenkfunktion als bewiesen.

Trotz alledem bietet sich heute in der dritten und letzten Aufnahme vom 18. November 1928[4] das klassische Bild einer ausgesprochenen progredienten deformierenden Arthritis in einem überraschenden Umfang.

Lag doch im vorliegenden Falle durch besonders sorgfältige fachärztliche, beinahe über zwei Jahrzehnte dauernde Kontrolle und Therapie die seltene Möglichkeit vor, gerade denjenigen Faktor auszuschalten, welcher erfahrungsgemäß sonst meist zu ähnlichem Endergebnis führt, nämlich die Vernachlässigung während der Nachbehandlung[5].

Es liegt nun nahe, zu untersuchen, auf Grund welcher Ursachen sich hier die Arthritis deformans zu entwickeln vermocht hat.

---

[1] Vgl. pag. 13.
[2] Vgl. pag. 12.
[3] Vgl. Fig. II, pag. 35.
[4] Vgl. Fig. III, pag. 36.
[5] Vgl. pag. 12, Anm. 4.

Zunächst ist unbedingt auffallend, daß das sogenannte freie Intervall, welches man gewöhnlich mit 6 Monaten bis höchstens zu einem Jahr berechnet[1], in diesem Fall sich über einen Zeitraum von annähernd 15 Jahren erstreckt. Wenn man dies auch größtenteils als ein Verdienst und Erfolg der Behandlungsform buchen wird, so ist doch außerordentlich wichtig und bemerkenswert, daß sich in dieser langen Zeit keine der bekannten[2] posttraumatischen Fußdeformitäten, wie Knickfuß, pes valgus, pes planus, equinus usw., gebildet haben.

Hierdurch lassen sich Erklärungsversuche der Entstehung des Krankheitsbildes im Sinne von Preiser, welcher, ausgehend von rein statistischen Gesichtspunkten, mehr mechanische grobe Belastungsanomalien der Gelenke in den Vordergrund des Geschehens schob, sicherlich ausschließen. Ebenso liegt eine Krankheitsursache auf arteriosklerotischer oder neuropathischer Basis hier nicht vor.

Zu einer näherliegenden und plausibleren Ätiologie führt indessen die Überlegung, daß es sich in dem vorliegenden Falle um einen sogenannten Gelenkbruch[3] handelt. Diese Gruppe von Verletzungen sind in besonderem Maße prädisponiert, in der Folge Krankheitserscheinungen zu zeigen, welche hauptsächlich auf lokal trophischen Störungen vaskulärer Natur basieren.

Wollenberg[4] hat zuerst zur Genese der Arthritis deformans unter besonderer Betonung dieses wichtigen Faktors ihre klinisch so variablen Erscheinungsformen einheitlich zusammengefaßt. Mit ihm ist die Auffassung des Krankheitsbildes der deformierenden Arthritis als die Folge einer primären chronischen Entzündung abzulehnen. Friedrich Müller und Aßmann[5], welche sich dieser Theorie voll anschließen,

---

[1] Garré-Borchard, Lehrb. d. spez. Chir. Leipzig, Vogel. 1928. pag. 686.
[2] Vgl. pag. 14.
[3] Vgl. pag. 9.
[4] Garré-Borchard, Lehrb. d. Chir. Leipzig, Vogel. 1928. pag. 655.
[5] Strümpell, Lehrb. d. spez. Pathologie u. Therap. innerer Krankh. Verlag Vogel, Leipzig. Bd. II, pag. 130.

sahen sich daher veranlaßt, in solchen Fällen nicht von einer Arthritis, sondern von Osteoarthrosis deformans zu sprechen.

Im vorliegenden Fall wäre man daher versucht, anzunehmen, daß sich, ausgehend von den Störungen in der Blutversorgung der Gelenkenden und der Kapsel, sekundär auch des gefäßlosen Knorpels und des Bandapparates, Knorpeldefekte, atrophische Vorgänge am Knochen im Verein mit hyperplastischen Wucherungen sämtlicher Gelenkgewebe (Kapselverdickung, Zottenwucherungen usw.) angeschlossen haben. Pathognomisch hierfür sind neben der Vergrößerung des Knöchelumfanges gegenüber der gesunden Seite vor allem die typischen Knochenwülste an der Randzone der Gelenkknorpel, wobei aus dem Röntgenbilde deutlich ersichtlich ist, daß ihre Bildung bzw. die größte Abschleifung im Sinne der bevorzugten Bewegung erfolgt ist[1].

Alle diese Vermutungen genügen aber nicht zur Erklärung des am seitlichen Röntgenbilde gewonnenen Befundes einer starken Zackenbildung auf dem Talus und an der vorderen Tibiakante.

Ein weiterer Befund am seitlichen Bilde, nämlich ein selbständiges Knochenstück, am hinteren Rande des Talus zwischen Calcaneus und Unterschenkel gelegen, verhilft uns schließlich zur Erklärung der Entstehungsursache dieser relativ so hochgradigen Arthritis deformans. Es ist bekannt, daß der laterale Teil des hinteren Sprungbeinhöckers in einer nicht geringen Anzahl von Fällen aus dem hier befindlichen besonderen Talusknochenkerne sich zu dem sogenannten os trigonum entwickelt[2]. Um festzustellen, ob dieser Schaltknochen auch hier vorliegt, wäre zu fordern, daß aus dem Bilde einwandfrei hervorginge, ob zwischen der Rückfläche des Talus und dem betreffenden Knöchelchen ein klar erkennbarer und scharf begrenzter Gelenkspalt vorhanden sei, da der Talus in diesem Falle stets eine besondere

---

[1] Kaufmann, Spec. patholog. Anatomie. 1911.

[2] Pfitzner, Schwalbes morphologische Arbeiten. Bd. 1. 1891. Heft 1 u. 4. Bd. 2. 1902. Heft 1.

Facette für das os trigonum besitzt[1]. Diese Verhältnisse scheinen im vorliegenden Falle nicht vorzuliegen. Ein Gelenkspalt ist wohl vorhanden, jedoch scheint er sich eher zwischen dem betreffenden Knochen und calcanus ausgebildet zu haben. Ferner ist außer der engeren, schärfer schattengebenden Umgrenzung an dieser Stelle auch noch ein sehr zarter, nach vorn unten verlaufender Schatten zu sehen, welcher allem Anschein nach mit dem fraglichen kleinen Knochen in Verbindung steht.

Bei diesem jetzigen Befund liegt Grund zu der Annahme vor, daß es sich hier um eine alte Fraktur des sogenannten Stiedaschen Fortsatzes handelt, eine besondere Bruchform des processus posterior tali, welche zuerst von Shepherd[2] beschrieben wurde. Sie entsteht unter der Keilwirkung der hinteren Tibiakante, wenn außer dieser Kraftkomponente auch noch eine gewaltsame Plantarflexion im Sprunggelenk stattfindet.

Wenn es auch, wie gesagt[3], bekannt ist, daß arthritische Exostosen sich an solchen Gelenkstellen zu entwickeln pflegen, die funktionell bei Exkursionen vor allem im Sinne der Hauptbewegungsrichtung am meisten belastet sind, so muß doch hier auffallen, daß diese Knochenneubildungen sich lediglich an den vorderen Kanten des Talocruralgelenks gebildet haben, während sie insbesondere an den hinteren Teilen der Gelenkfläche fehlen. Es liegt nahe, nach dem Grunde dieser Erscheinung zu forschen.

Bei genauerer Untersuchung der statischen Verhältnisse scheint die Erklärung hierfür in einer Veränderung der physiologischen Lage des Sprungbeines zu suchen zu sein. Dieses hat sich nämlich, wenn man so sagen darf, „nach vorn aufgerichtet“, d. h. sein Hals- und Kopfteil haben sich

---

[1] Werner Spalteholz, Handatlas der Anatomie d. Menschen. Leipzig, Hirzel. Bd. 1, pag. 154. 1922.

[2] Matti, Die Knochenbrüche u. ihre Behandlung. Springer, Berlin 1922. Bd. II, pag. 877.

[3] Vgl. pag. 23.

gegenüber der normalen Stellung gehoben, während der hintere Teil, das corpus tali, sich gesenkt zu haben scheint.

Es ist dies wohl mit der Bildung des traumatischen os trigonum durch die oben erwähnte[1] Fraktur des processus posterior tali in Verbindung zu bringen, um so mehr, da diese Bruchform durch eine Keilwirkung der hinteren Tibiakante zustande kommt. Eine andere Möglichkeit, daß nämlich die Lageveränderung der hier interessierenden Fußwurzelknochen durch eine größere Deformation z. B. des Talus oder eine Verkürzung des Calcaneus resultieren könne, ist auszuschließen, da sämtliche vergleichende Längen- und Höhenmessungen die gleichen Werte ergeben.

Liegt nun diese Aufrichtung des Talus in der Tat vor, so würde es leicht verständlich erscheinen, daß es gerade nur der vordere Teil des Gelenkes ist, wo sich die auffallenden Knochenzacken gebildet haben, da bei jeder Gelenkbewegung vor allem aber bei der Dorsalflexion der höher stehende Talus der Tiabiakante gegenüber als Hindernis wirken muß, wodurch letztere nicht nur erhöhter Reibung, sondern unter Umständen sogar direktem Druck ausgesetzt ist.

Es ist kaum nötig, zu betonen, daß bei jeder Lageveränderung des Talus eine Inkongruenz der Gelenkflächen aller an ihn grenzenden Fußknochen resultieren muß, die um so größere arthritische Deformierung hervorzurufen imstande sein wird, je bedeutender die Verschiedenheit ist.

Um diesen Beweis zu führen, gibt es nur eine Möglichkeit, nämlich durch Übereinanderspannung der Pausen der Röntgenbilder des kranken und des gesunden Fußes zu versuchen, das gegenseitige Lageverhältnis von Talus und Calcaneus auf Grund von anatomischen Berechnungen zu vergleichen. Vorbedingung hierzu ist es, sehr genau darauf zu achten, daß die Aufnahmebedingungen die gleichen sind.

Trotzdem werden sich gewisse Mängel dieser Methode nie restlos ausschalten lassen, denn es ist nicht ohne weiteres

---

[1] Vgl. pag. 24.

möglich, in den Röntgenbildern, welche uns die plastischen Knochenformen nur in eine Ebene projiziert wiedergeben, die zur Konstruktion der anatomischen Verbindungslinien notwendigen Knochenpunkte völlig einwandfrei zu fixieren. Schon die Festlegung einer zu jedem Vergleich nötigen Waagrechten macht, wenn man diese Fehlerquelle möglichst auszuschalten bestrebt ist, einige Schwierigkeit.

Am zweckmäßigsten zieht man durch den hinteren und vorderen oberen Punkt A und B[1] des corpus calcanei eine Gerade, welche nach ihrer Verlängerung über B hinaus als Basis zu den folgenden Messungen dient. Auf ihre besondere Eignung und relative Genauigkeit hat Wittek[2] zuerst hingewiesen. Auf Grund des anatomischen Baues des Calcaneus variiert das Niveau dieser Linie bei seitlicher Betrachtung bzw. Projektion nur wenig, wenn bei den zu vergleichenden Bildern der Calcaneus einmal etwas mehr in Pro- oder Supinationsstellung aufgenommen worden ist, so daß die Fehlerquelle sehr geringfügig ist.

Schon bei flüchtiger Betrachtung der Fig. Ia und Ib, pag. 37 und 38 fällt ins Auge, daß diese Witteksche Linie bei dem gesunden Fuß das os naviculare beinahe in der Mitte, bei dem kranken jedoch im untersten Abschnitt kreuzt; noch stärkere Unterschiede sind beim Vergleich der Schnittpunkte mit des os cuneiforme festzustellen.

Zum Beweis, daß die Lage des Talus sich im Sinne einer „Aufrichtung" verändert hat, ist es nun noch nötig, den Talus zum Calcaneus bzw. zur Wittekschen Geraden in eine feste geometrische Relation zu bringen.

Dies kann einmal durch die Konstruktion einer Linie erzielt werden, welche die Punkte C und D miteinander verbindet. Letztere stellen die Mittelpunkte der größten Breite des caput (C) und der engsten Stelle des collum tali (D) dar. Verlängert man DC bis zum Schnittpunkt (E) mit der

[1] Vgl. Fig. Ia und Ib, pag. 37 und 38.
[2] Wittek.

Calcaneuslinie, so besteht die Möglichkeit, den Neigungswinkel des Talus auf die Wittekschc Waagrechte zu bestimmen. Es sei jedoch darauf hingewiesen, daß die Abmessung der Punkte C und D sehr genau erfolgen muß, am besten an einer Serie von Aufnahmen des gleichen Fußes, da die erwähnten Projektionsfehlerquellen hier größer sein können. In Fig. Ia und Ib, pag. 37 und 38, wurde auf diese Art und Weise bei dem normalen rechten Fuß ein Neigungswinkel von 28 Grad, bei dem kranken Fuß aber ein solcher von nur 25 Grad gefunden, womit die vermutete Verschiebung des Talus bestätigt erscheint. Als Ausdruck und Folge der Verkleinerung des Winkels der Talushalslinie mit der Wittekschen liegt der Schnittpunkt der beiden Geraden (E) bei dem gesunden Fuß noch im Bereich des os naviculare, während er in Fig. Ib, pag. 38 erst im os cuneiforme I erfolgt.

Das gleiche Resultat ergibt eine weitere Messungsart. Verbindet man nämlich die in Fig. Ia und Ib, pag. 37 und 38, sehr deutlich festzulegenden Punkte a und b des corpus tali, welche durch die seitliche Projektion des Sinus tarsi entstehen, so ist die erhaltene Linie identisch mit dessen hinteren oberen Begrenzungsflächen.

Die Verlängerung dieser Geraden bis zum Schnittpunkt mit der Wittekschen Calcaneuslinie ermöglicht die Konstruktion eines Winkels, welcher für den gesunden Fuß 45 Grad, für den arthritischen 51 Grad beträgt. Mithin erscheint auch hier die Aufrichtung des vorderen Talusteiles bestätigt.

Zu einer dritten Konstruktion wurde der vordere Teil der unteren Calcaneusfläche als Horizontale genommen und diese so weit verlängert, bis sie die wie oben erhaltene Verbindungslinie von C und D (vgl. Fig. IIa und IIb)[1] in E schneidet.

Auch hier wird eine Winkeldifferenz von annähernd 7 Grad beim Vergleich des gesunden mit dem kranken Fuß festgestellt.

---

[1] Vgl. pag. 39 und 40.

Bei aller Skepsis gegenüber derartigen geometrischen Konstruktionen an Hand von Figuren erscheint doch die Tatsache, daß im vorliegenden Falle drei Berechnungsmöglichkeiten die Verringerung der Neigung des Talus in übereinstimmender Weise ergeben, Grund genug, um den gewünschten Beweis als erbracht anzusehen.

Was damit diesen Krankheitsfall außer seinen sonstigen Besonderheiten außerhalb des Rahmens der gewöhnlichen Kasuistik stellt, ist die hier in besonders deutlicher Weise gegebene Möglichkeit, nicht nur die veränderte Statik des verletzten Fußes, sondern auch im Zusammenhang damit die Entstehungsweise des vorliegenden Krankheitsbildes der progredienten Arthritis deformans verfolgen zu können.

Beitrag zur Frage der operativen Behandlung der Knöchelbrüche

(Zusammenfassung)

An Hand eines 18 Jahre zurückliegenden Falles eines durch Nagelung operativ behandelten unkomplizierten, einfachen medialen Knöchelbruches, bei welchem in funktioneller Hinsicht eine ausgezeichnete, durch Röntgenkontrolle bestätigte Fragmentfixation und Heilung erzielt werden konnte, wurde festgestellt, daß trotz exaktester Nachbehandlung und laufender fachärztlicher Beobachtung nach einem freien Intervall von über 15 Jahren sich eine progrediente Arthritis deformans entwickelt hat.

Es wurde versucht, aus der Lokalisation und Form der im Röntgenbild sichtbaren arthritischen Veränderungen im Bereich des Talocruralgelenkes hierfür eine Erklärung zu finden. Allem Anschein nach ist für die jetzt aufgetretenen Beschwerden der Patientin neben der Auswirkung der Bildung eines selbständigen Knochenstückes, das am hinteren Rande des Talus zwischen Calcaneus und Unterschenkel gelegen, und welches durch Fraktur des Processus posterior tali entstanden ist, vor allem auch eine „Aufrichtung des Talus" verantwortlich zu machen. Der Nachweis letzterer wurde auf Grund von anatomischen Berechnungen vermittels Übereinanderspannens der Pausen des gesunden und kranken Fußes zu führen versucht.

Lebenslauf

Ich, Ernst-Ewald Edmund Eugen Friedrich Bauke, wurde am 2. April 1898 zu Sonneberg in Thüringen als Sohn des Sanitätsrates Dr. med. August Hermann Bauke und seiner Ehefrau Ella geb. Braune geboren. Nach Absolvierung der Bürgerschule meines Geburtsortes besuchte ich von 1908—1909 das humanistische Gymnasium zu Koburg, von 1910 ab das Gymnasium zu Glatz in Schlesien. Am 12. Februar 1917 trat ich als Fahnenjunker ins Heer ein, machte während des Jahres 1918 die Abwehrkämpfe im Westen mit, wurde zweimal leicht, am 6. November 1918 schwer verwundet, und nahm als Leutnant meinen Abschied aus der Armee Anfang 1919. Das Abiturientenexamen legte ich am 19. September 1919 am Gymnasium zu Glatz ab. Danach studierte ich in Göttingen und Leipzig Chemie, bestand 1923 in Leipzig das erste, 1924 das zweite chemische Verbandsexamen und promovierte am 29. April 1926 bei der philosophischen Fakultät zu Leipzig zum Dr. phil. mit der Arbeit: „Über die Struktur der aktiven Caryophyllene".

Vom Wintersemester 1925/26 ab studierte ich Medizin in Leipzig und bestand am 28. Februar 1927 die ärztliche Vorprüfung an der Universität Greifswald. Später besuchte ich die Universität München und ab Wintersemester 1927/28 die Universität Berlin.

Während des medizinischen Studiums waren meine akademischen Lehrer in Leipzig: Spalteholz, Jacobshagen, Held, Gildemeister, Thomas, Kopfhammer, Ruhland, Meisenheimer; in Greifswald: Kohlrausch, Dragendorff, Pfuhl, Peter, Wrede; in München: Borst, Bumke, Müller, Polano, Pfaundler,

Seiffert, Straub, Stubenrauch, v. Zumbusch; in Berlin: Bier, Stöckel, Krückmann, Goldscheider, Hornung, Munk, Hahn, Bätzner, Rosin, Maase, Buschke, Lubarsch, Trendlenburg, Wolff, Bonhöfer, Westenhöfer, Sauerbruch, Wagner, Kopsch, Wätjen, Israel, Joachimoglu, Brühl, Kramer, Grotjahn, von Eicken, Gocht, Peiper, Strauch, Frey, Stickel, Schilling.

Ihnen allen bin ich zu großem Dank verpflichtet.

Ein ganz besonderes Bedürfnis ist es mir aber, Herrn Professor Gocht, der mir die Anregung zu vorliegender Arbeit gab und mir beratend dabei zur Seite stand, meinen Dank auszusprechen.

Fig. 1.

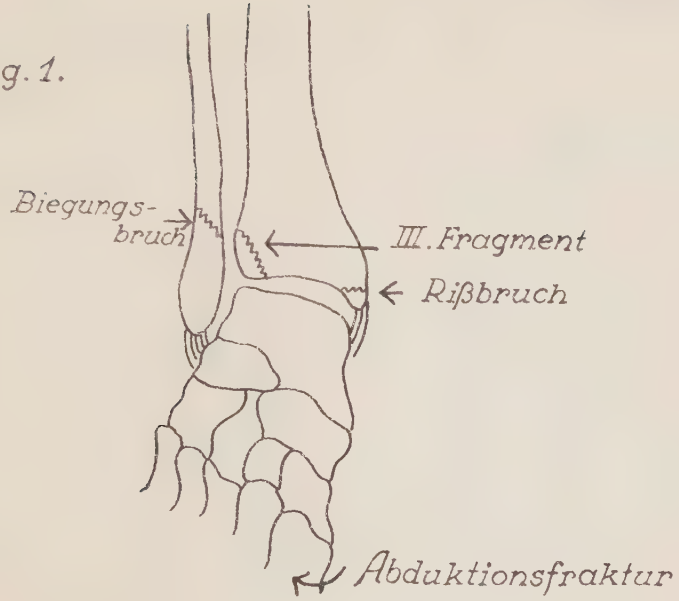
Biegungs-
bruch
III. Fragment
Rißbruch
Abduktionsfraktur

Fig. 2.

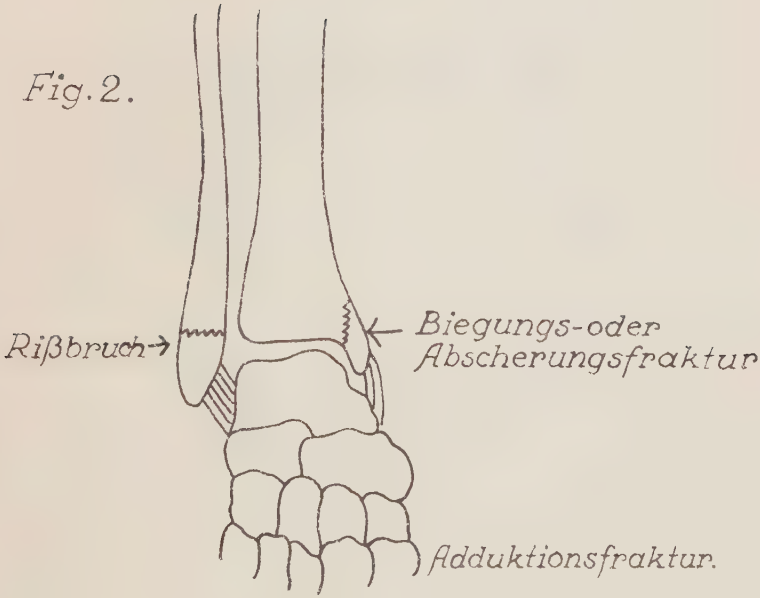
Rißbruch
Biegungs-oder
Abscherungsfraktur
Adduktionsfraktur.

I. links

18. Okt. 1910. Im Gipsverband von vorn.

II. links

Nach Entfernung des Nagels.

TAFEL D

III. links

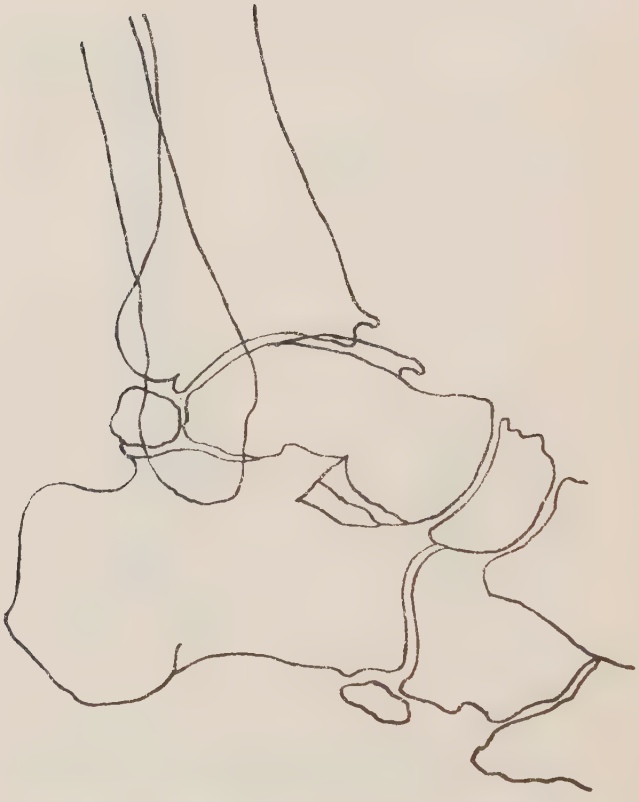

18. Nov. 1928.

Ia. rechts

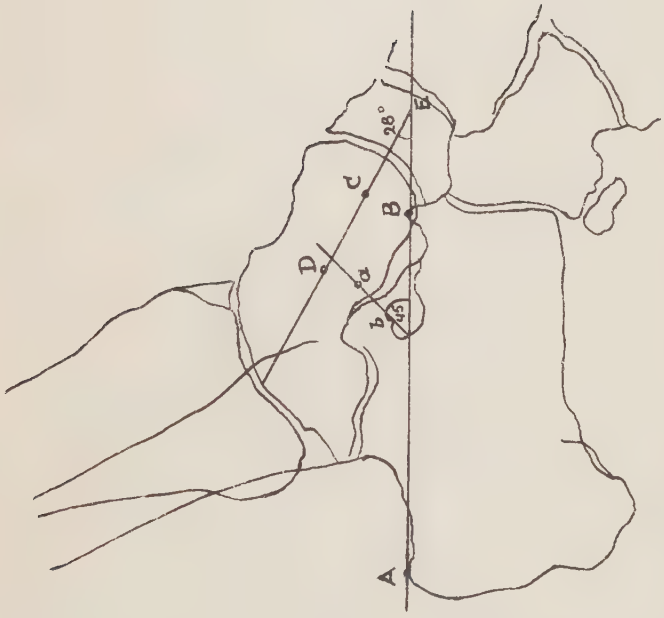

Ib. links

IIa. rechts

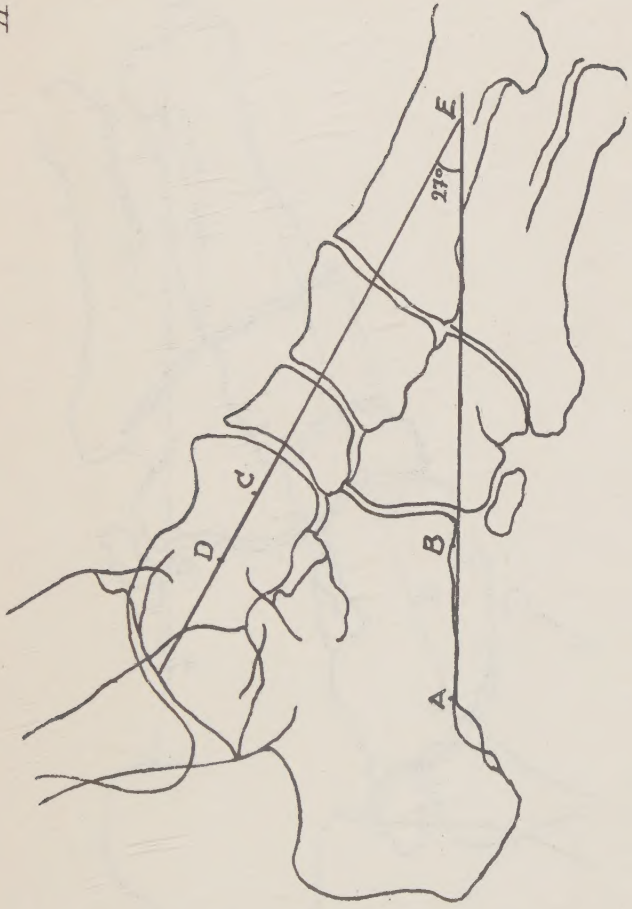
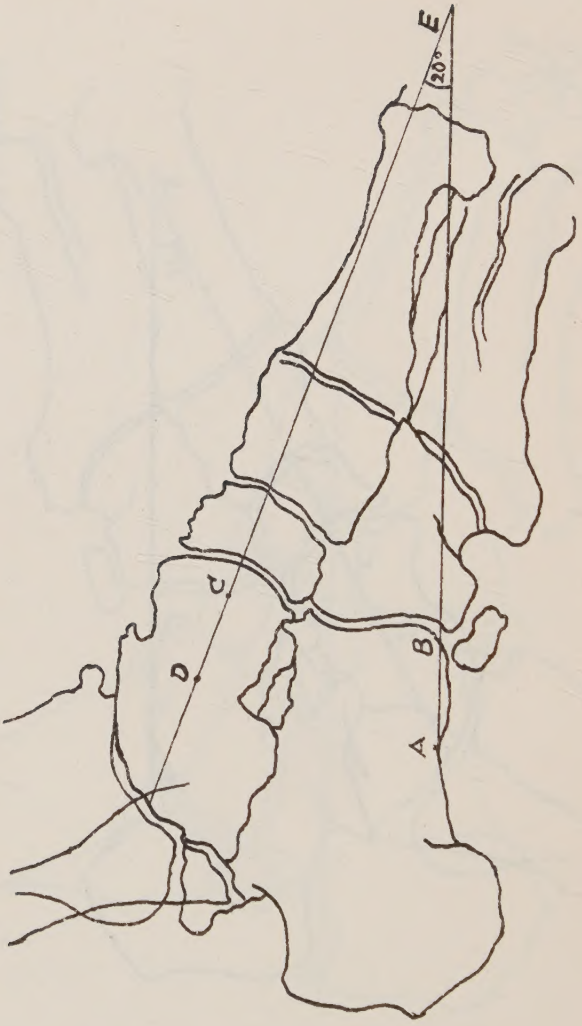
IIb. links